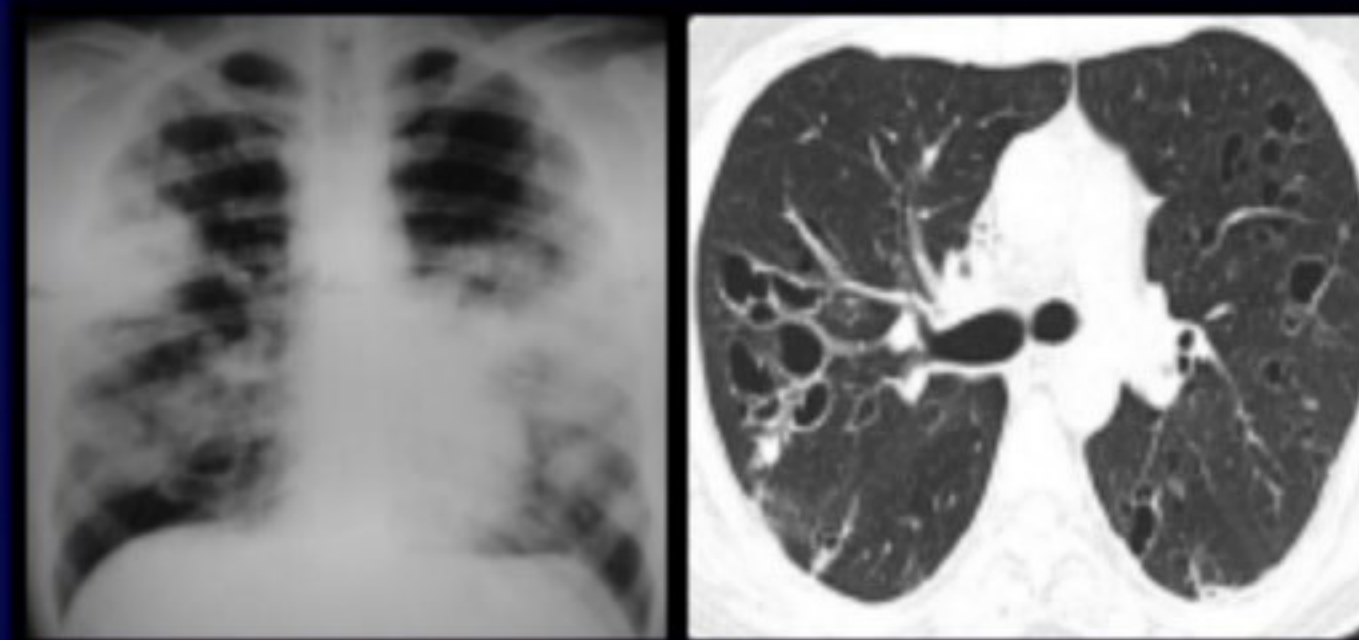
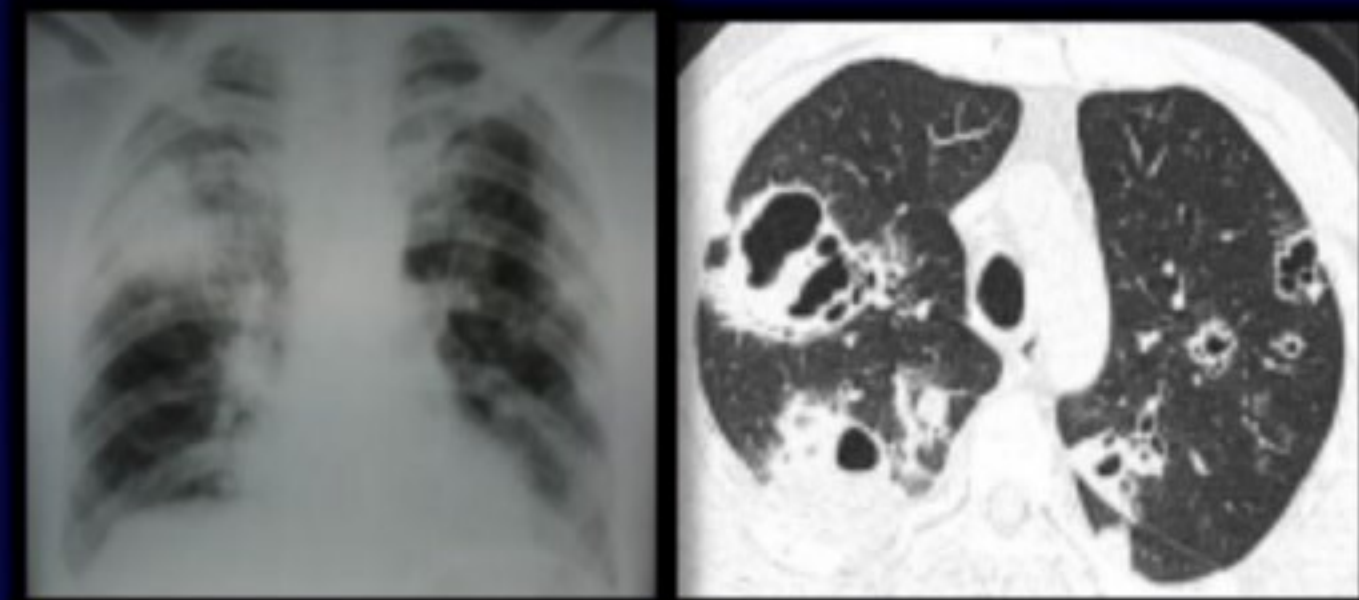


SAMR-AC SERIE DE CASOS

BRAVO M, GULLO RF, FERNANDEZ RN, QUIROGA J, ESCALANTE A,
BUSTAMANTE L, PASCANSKY VD, SÁENZ CB.

UNIDAD DE NEUMOTISIOLOGÍA. HOSPITAL RAMOS MEJÍA, C.A.B.A

El SAMR-AC afecta generalmente a pacientes jóvenes. La presentación clínica suele ser la de una neumonía grave con progresión rápida hacia la insuficiencia respiratoria.



Pacientes masculinos
20-50 años

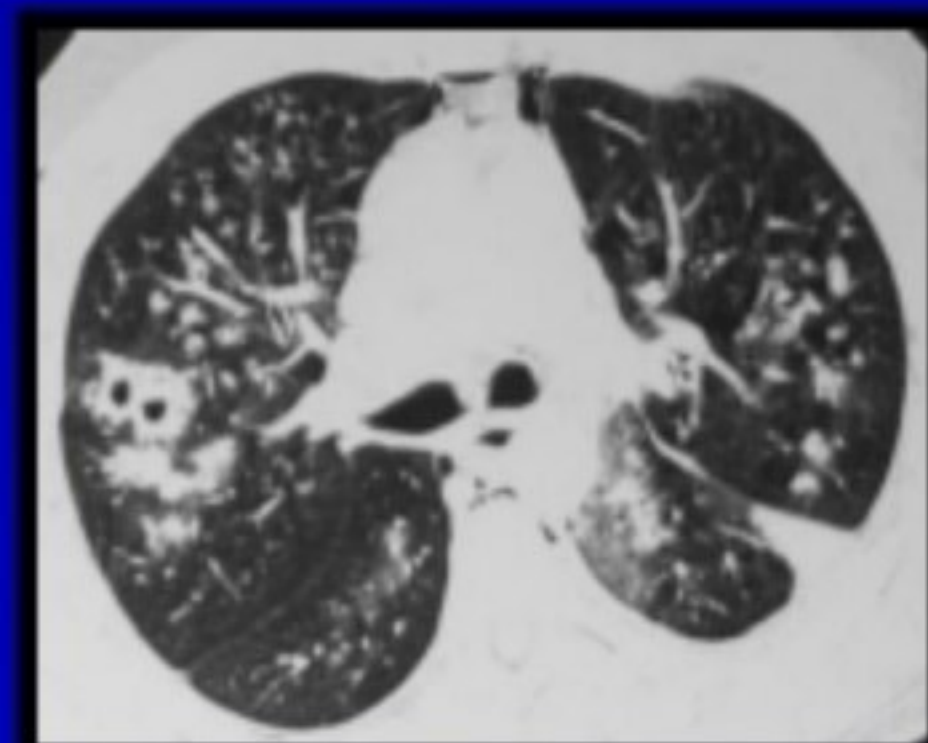
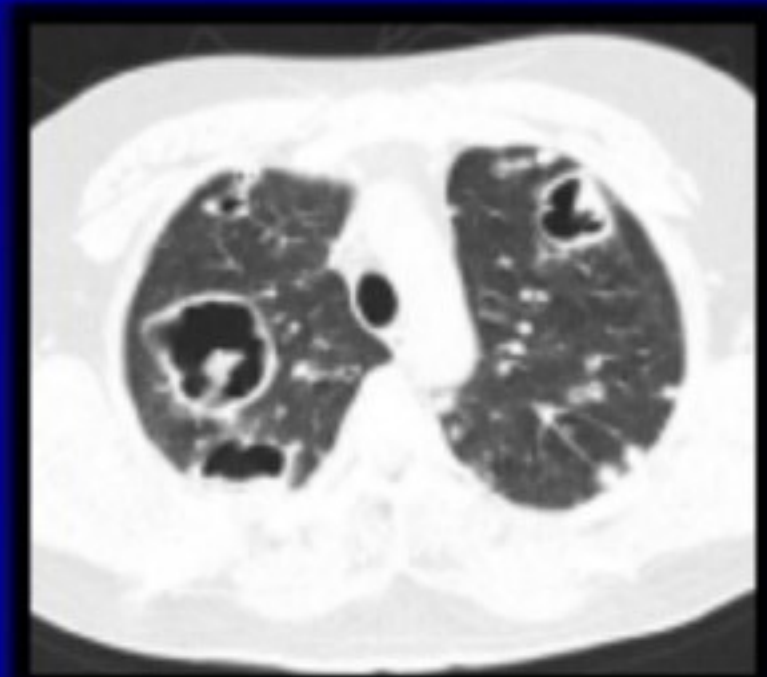
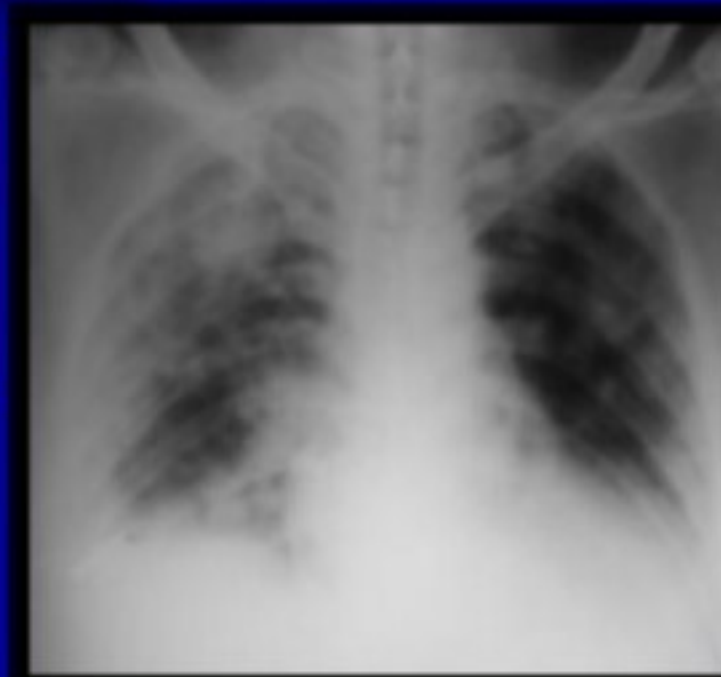Cuadro respiratorio agudo
ARM 2/5

Opacidades bilaterales
Cavidades

HMCx2 (+)

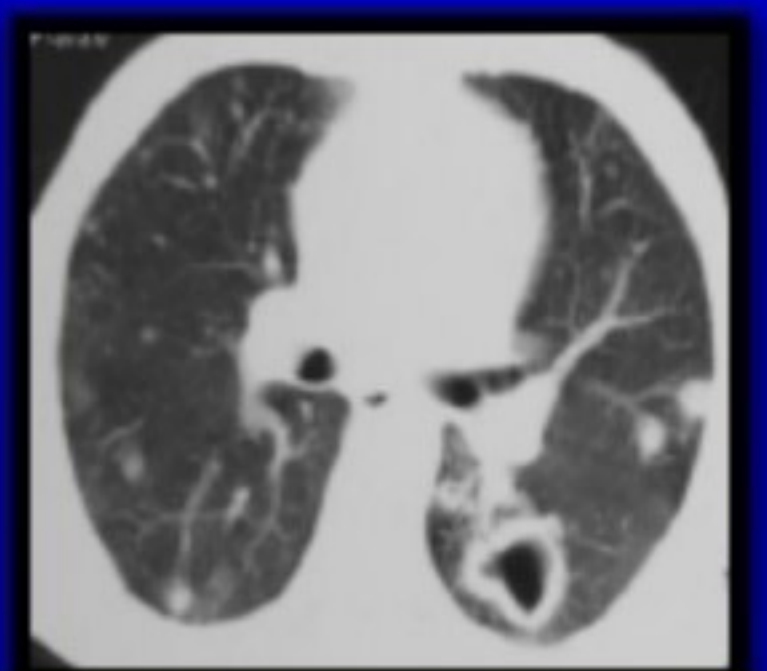
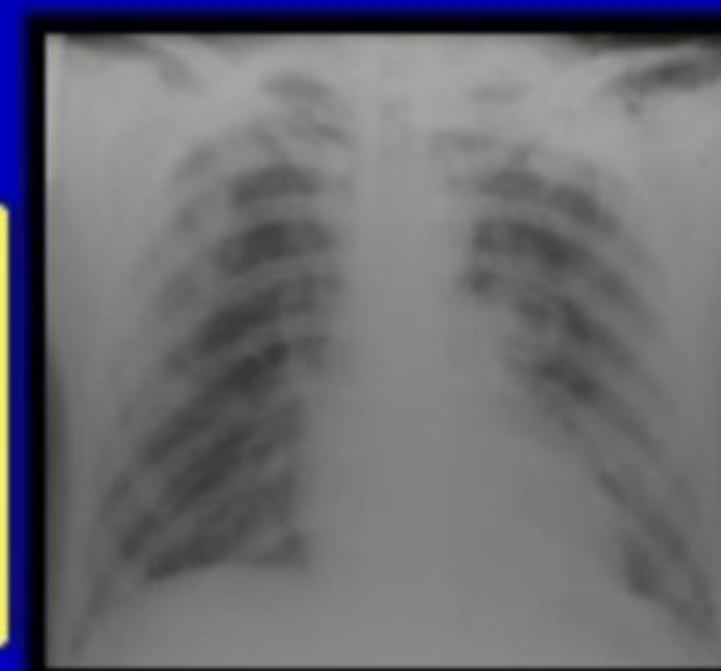
Vancomicina 5/5
Clindamicina 4/5

Miocardopatía
Enolismo
Absceso de psoas



Adicción a drogas inhaladas

Adicción a drogas inhaladas
Ex presidiario
Celulitis
Tuberculosis pulmonar



Características del SAMR-AC:

- Jóvenes
- Sanos
- No hospitalario
- Toxina PVL
- Infección: neumonía necrotizante partes blandas
- Meticilino resistente (sensible a otros)