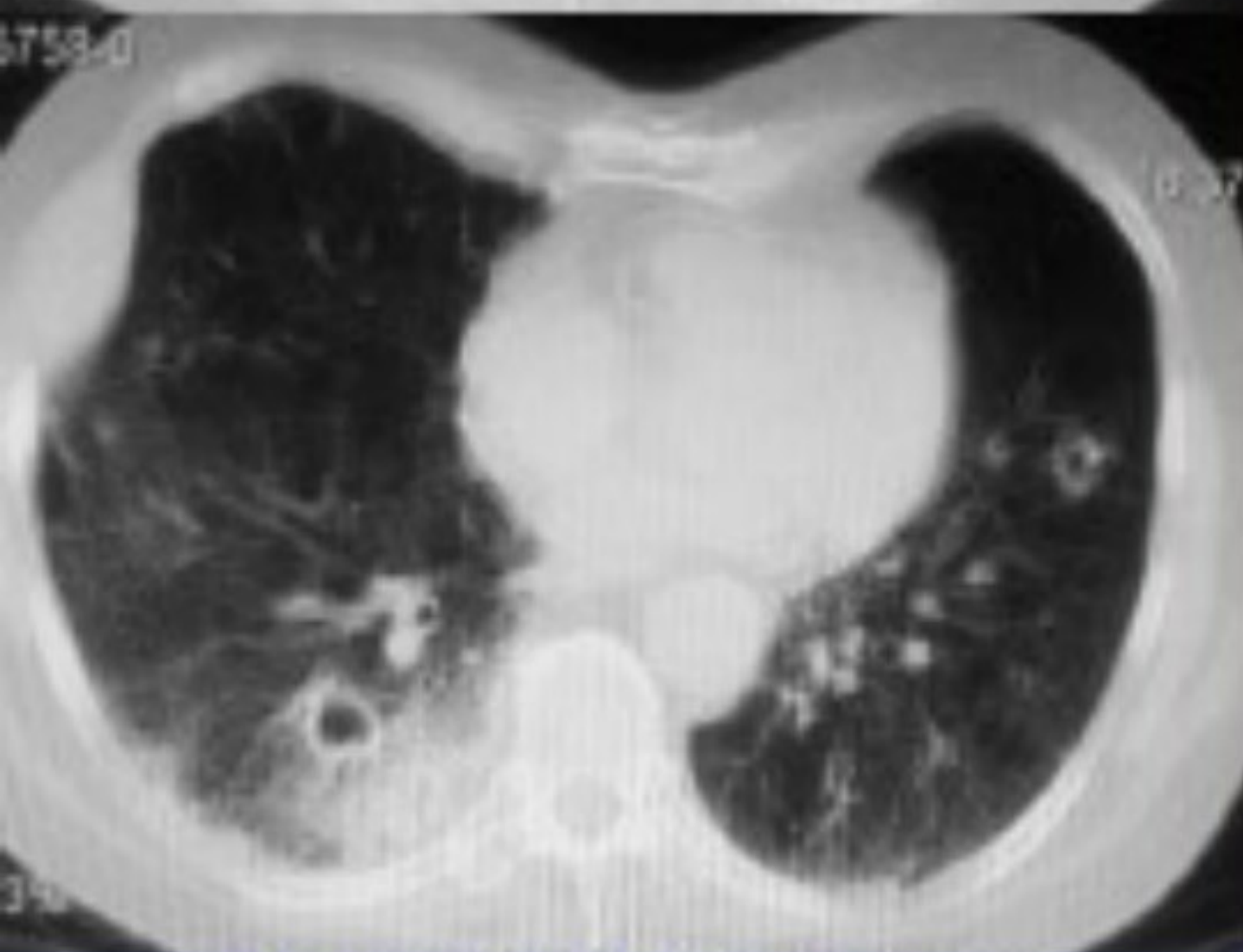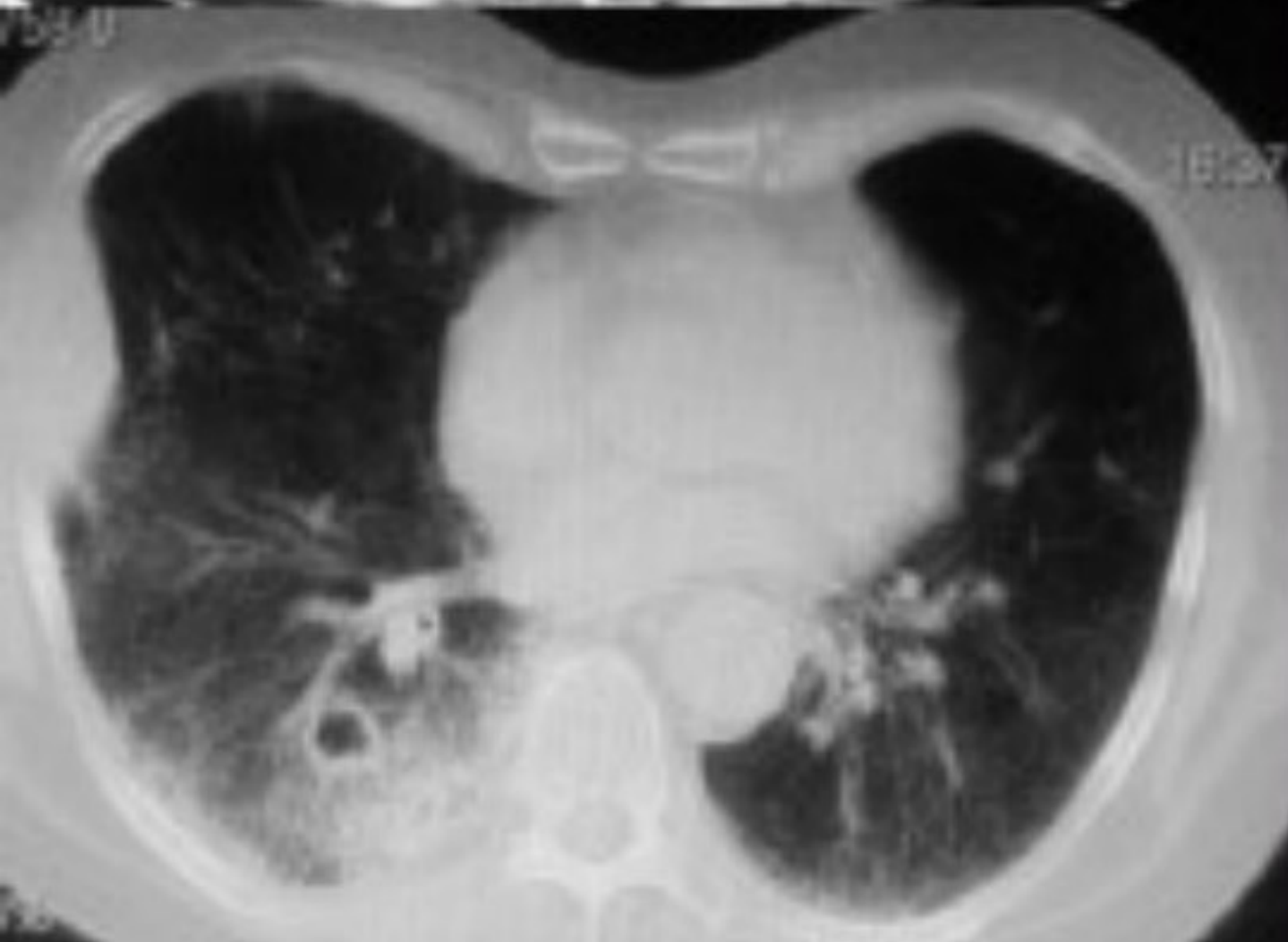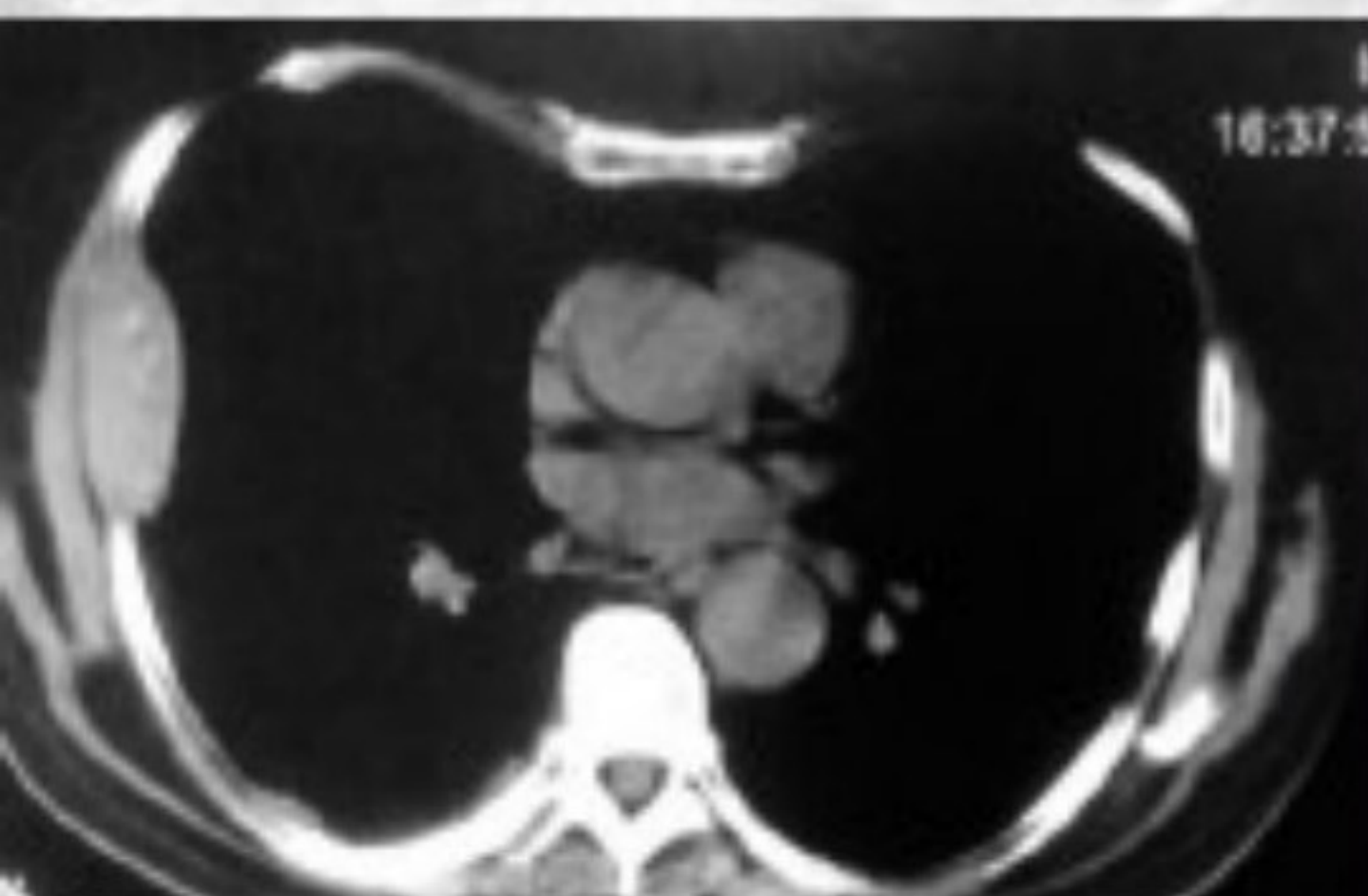


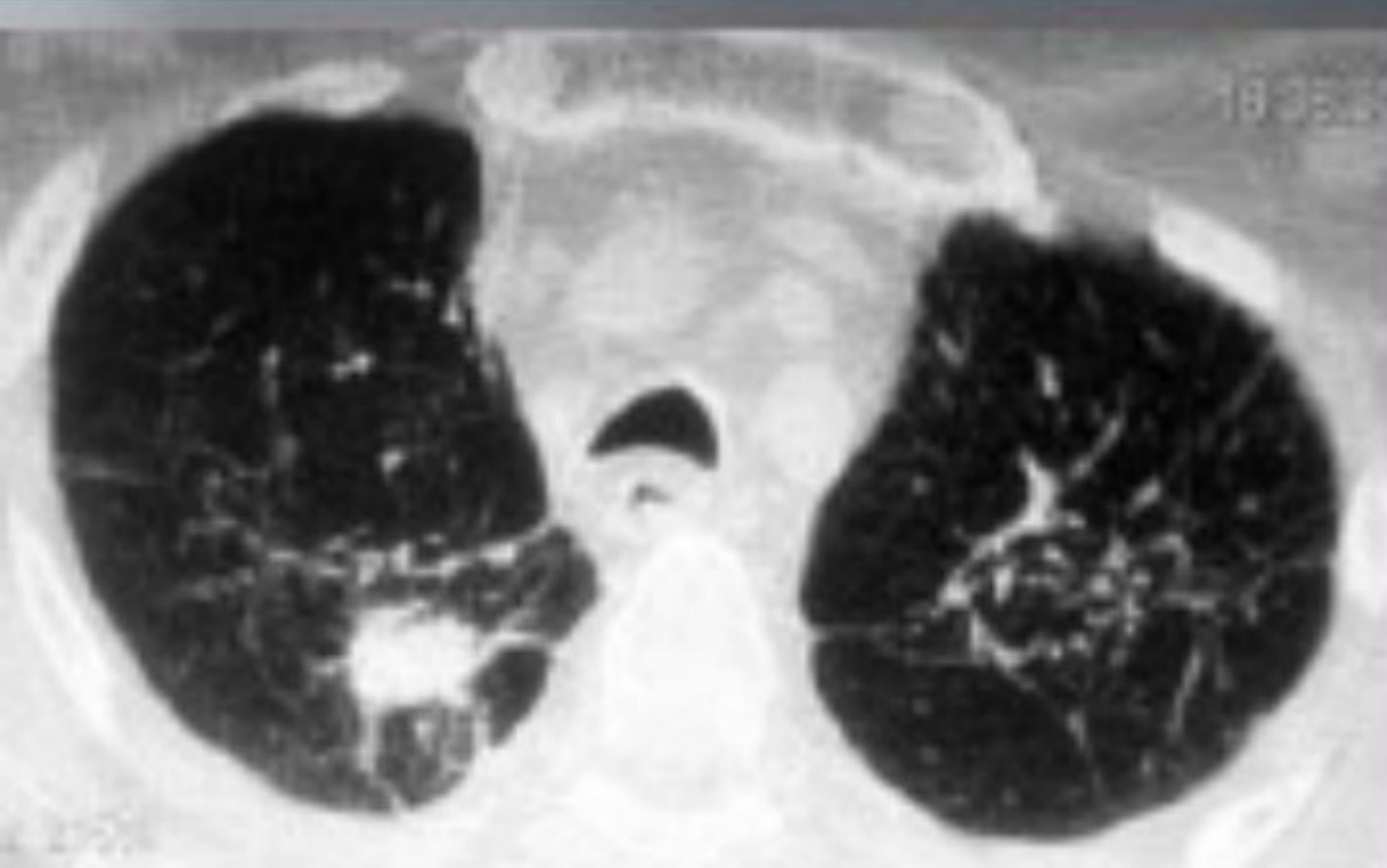CRIPTOCOCOSIS PULMONAR EN UN PÁCIENTE CON CÁNCER DE PULMÓN

Autor/es: Solís M, Villa J, Itcovici N, Lamot S, Hernández M, Martín V, Heres M, Quadrelli S



Enfermedad actual:

Varón, 58 años
disnea, fiebre y tos de
15 días de evolución.

Antec: TBC y EPOC

Laboratorios y cultivos.

PAAF - adenoCA pobre
dif (EGFR +)

Un PET y una RMN
demostraron múltiples
mets en cerebro y
hueso.

Evolucion: cultivos de
esputo - para GC con

**Cryptococcus
neoformans como
único rescate en
ambas muestras.** Se

inició tratamiento
específico.

Conclusión: La
criptococosis pulmonar en
pacientes con cancer es
poco comun pero es un
importante diagnóstico
diferencial de metástasis
para el manejo de
pacientes con NSCLC.

NEUMONOLOGIA

