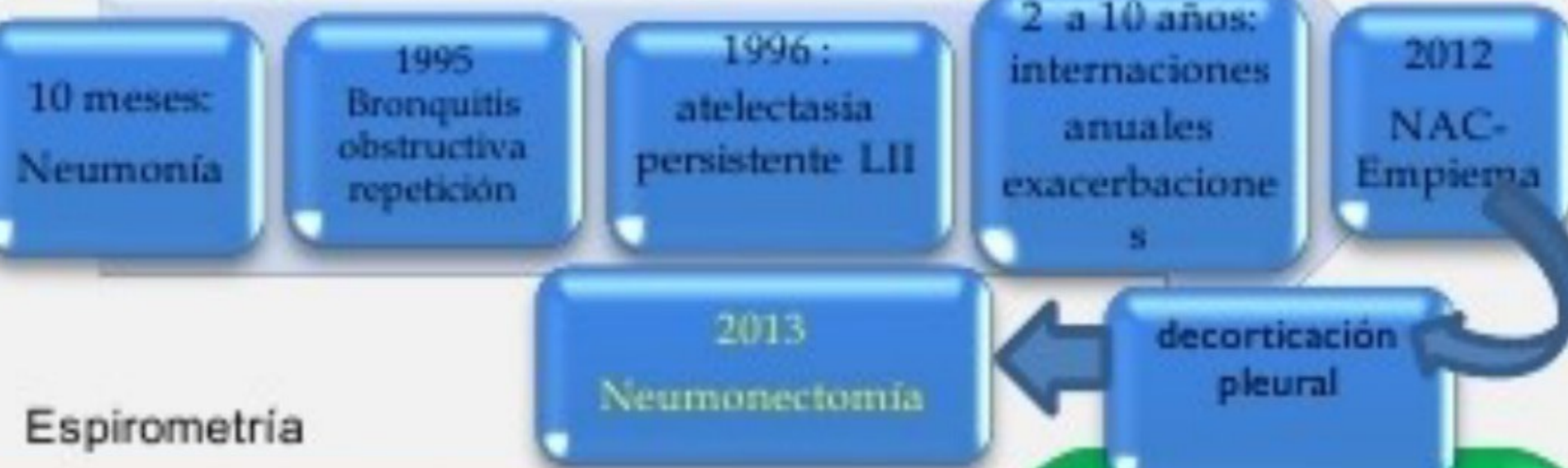

# EPOC Enfermedad pulmonar obstructiva crónica en un paciente de 18 años no tabaquista

Lamot SB, Solis M, Itcovitci N, Martín V, Heres M, Quadrelli S.

## Caso Clínico Varón FN dic 1994



## Espirometría

	2003		2013		
	Pred	% pred	Pre	% pred	Post
FVC	0.98	62%	2,21	62%	2.38 (67%)
FEV1	0.66	44%	1.36	41%	1.70 (51%)
FEV1/FVC	68%		62%		71%
TLC	2.42	118	4.71	74	
VR	1.56	306	2.02	165	
RV/TLC%	64		43		

Lavado gástrico x 3 negativo. BAAR - PPD:0mm.

Test del sudor: normal.

Coproparasitológico: -  
alfa 1 AT: normal.

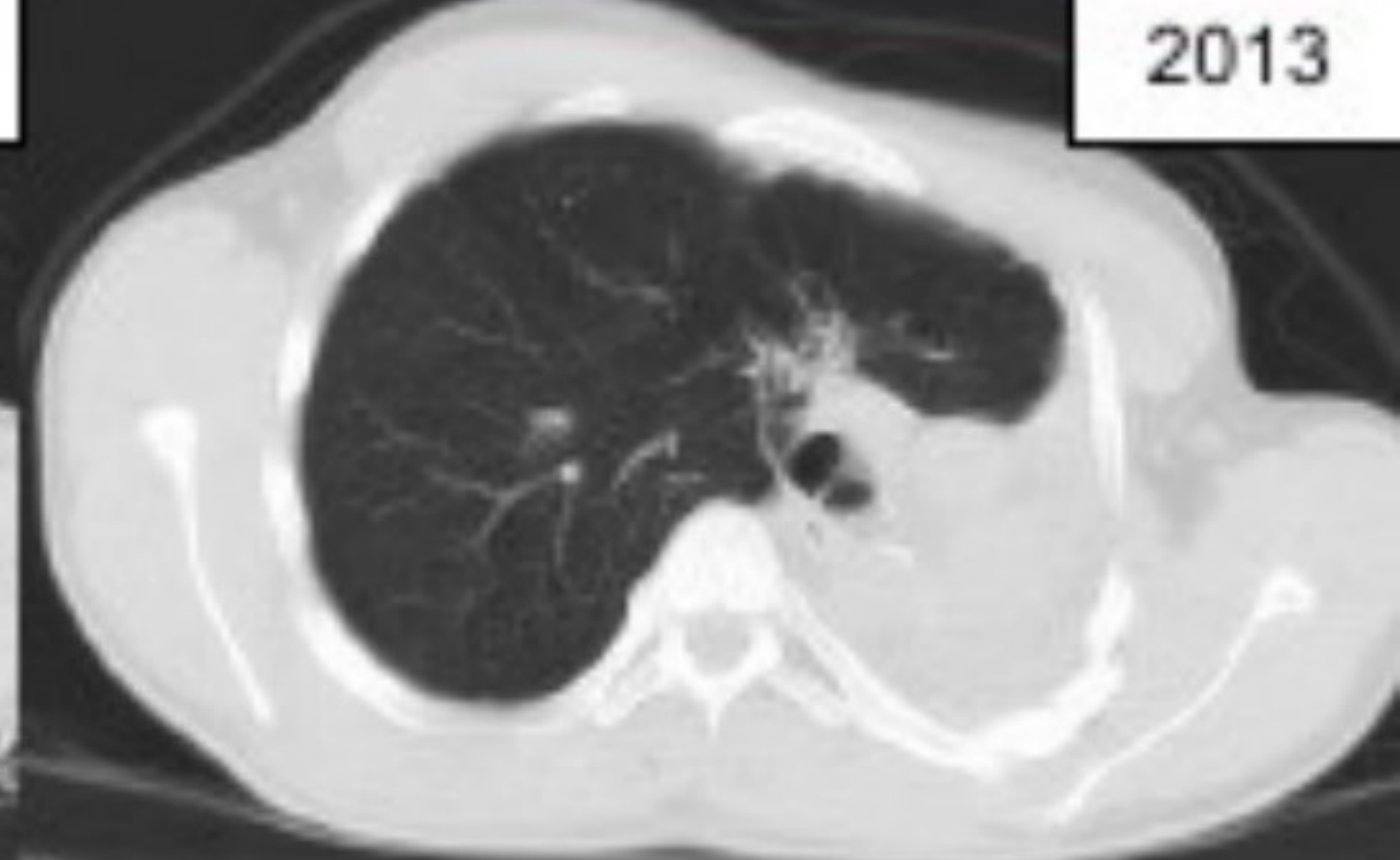
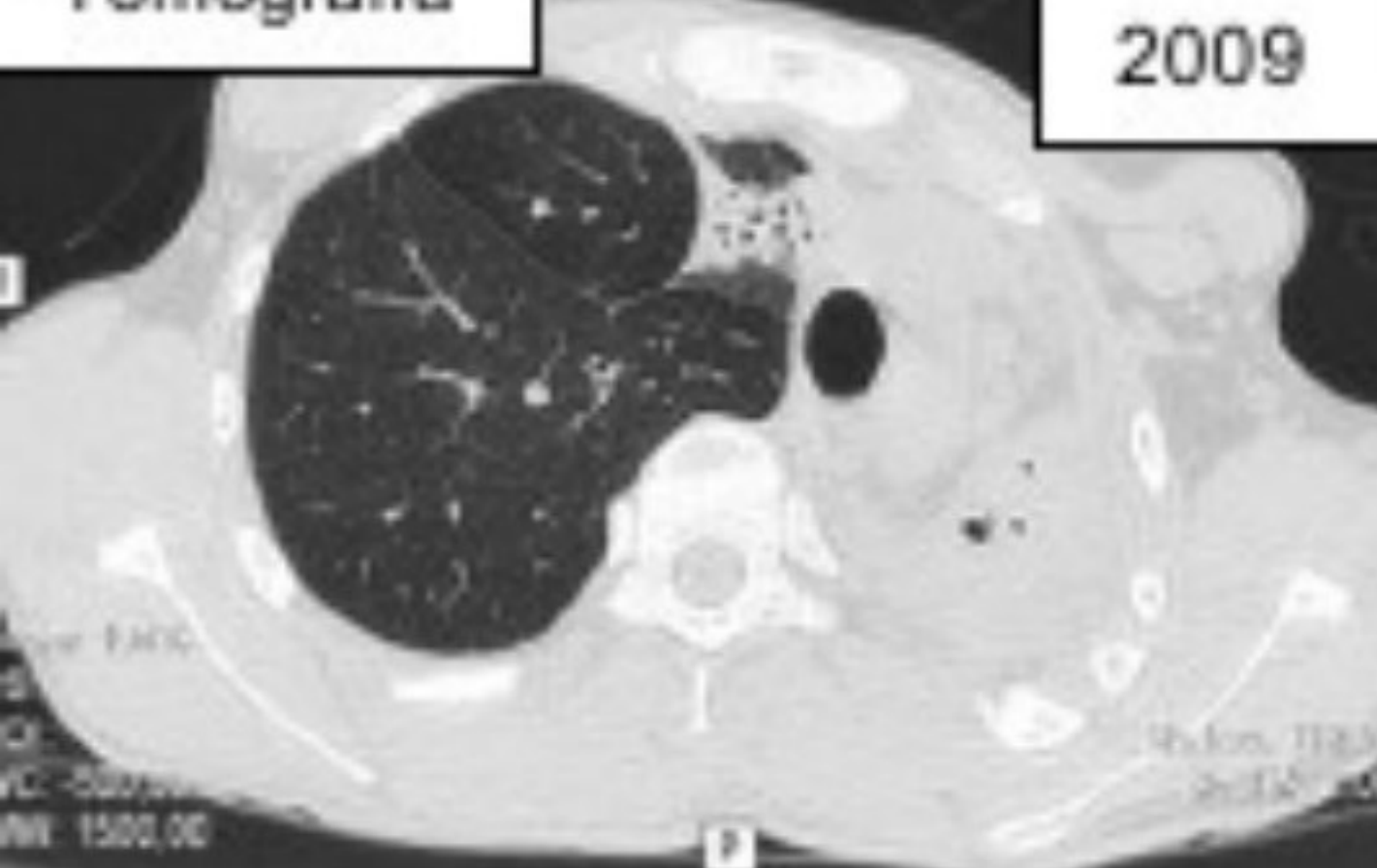
HIV -

1996: FBC: Sin lesiones.

IgE e IgA

Ecocardiograma HTP leve

## Tomografía



## Conclusiones:

Bronquiolitis Obliterante pos-infecciosa: poco frecuente.

Elevación de IgE, Obstrucción crónica fija, Exacerbaciones frecuentes

TAC tórax: atrapamiento aéreo y patrón en mosaico.

El tratamiento con CI inhalado no demostró beneficios.

El pronóstico es variable