

FIBROBRONCOSCOPÍA EN PACIENTES CON HEMOPTISIS Y RADIOGRAFÍA DE TORAX NO LOCALIZADORA

Autor/es: Solís M, Peralta G, Lamot S, Itcovici N, Heres M, Hernández M, Martín V, Villa S, Quadrelli S

Objetivo: Determinar la rentabilidad diagnóstica de la FBC en pacientes con hemoptisis y RxTx NL.

Material y métodos:

Retrospectiva, 340 FBC, 2008 – 2012

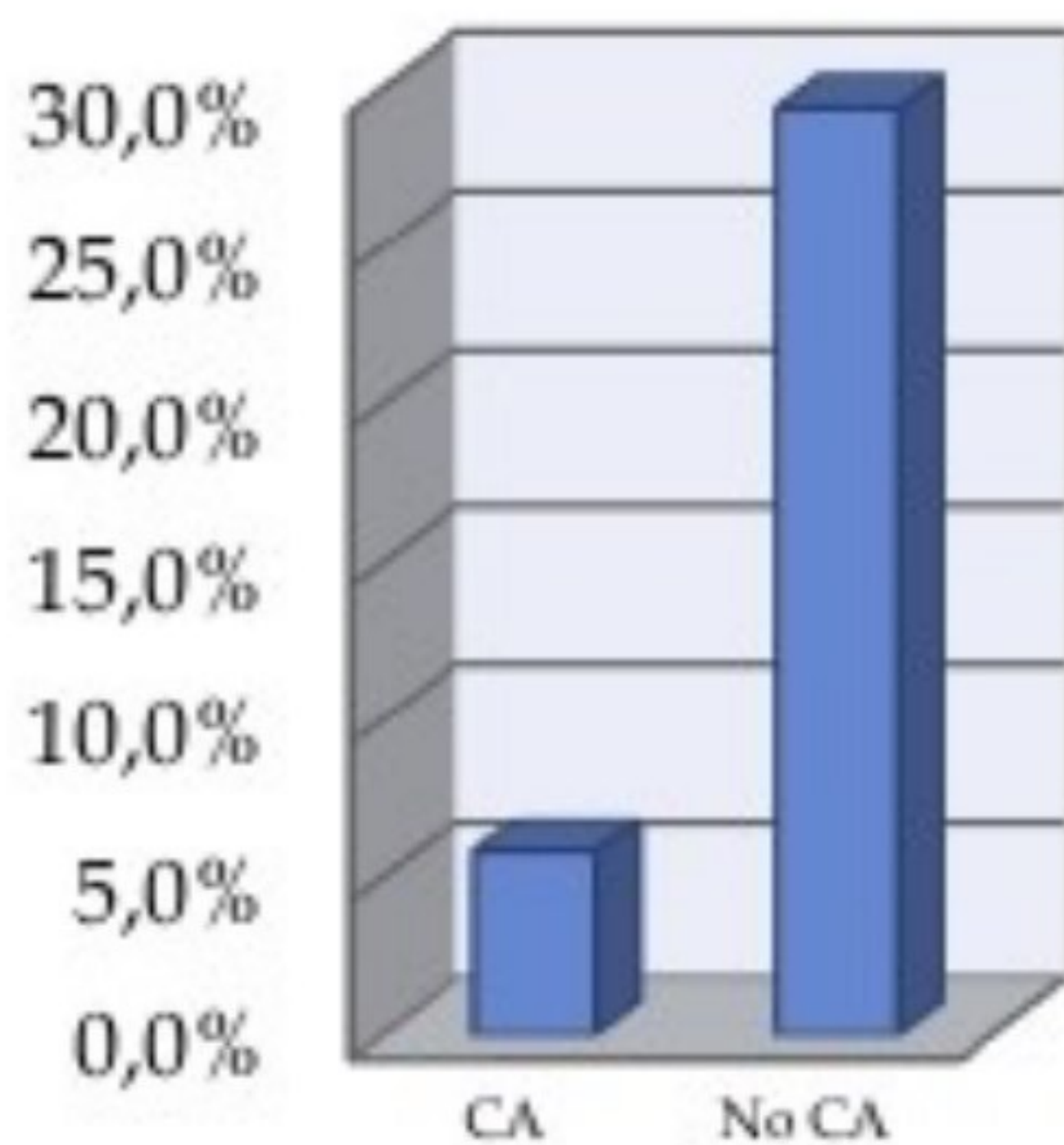
Clasifico hemoptisis leve, moderada y severa.

Resultados:

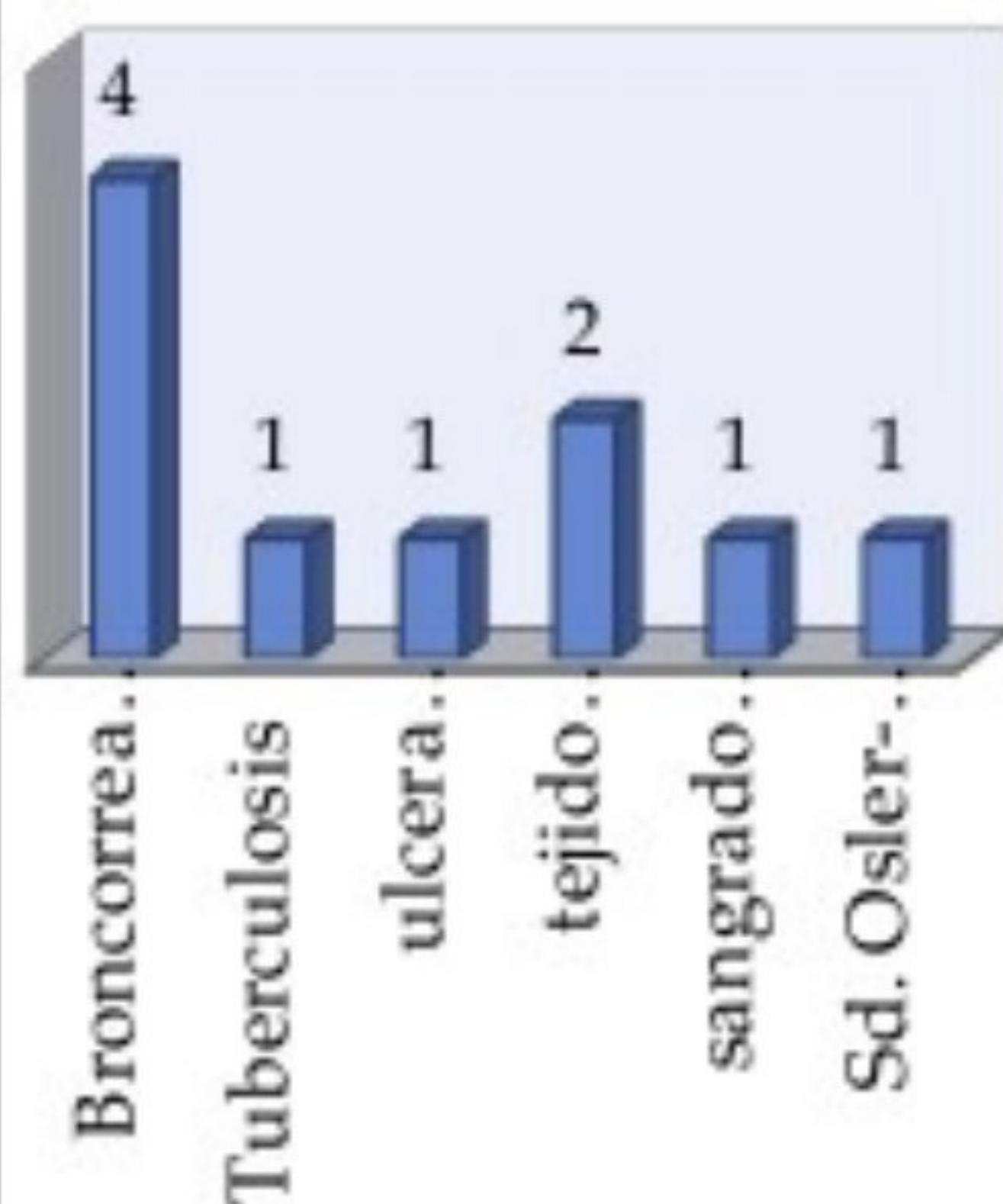
74 Px con hemoptisis, 45,9% Rx NL

En los Px < 40 años, no TBQ, sin sospecha y con hemoptisis menor de una semana la FBC fue normal.

RESULTADOS



CAUSAS NO MALIGNAS



Conclusión: La FBC es un método de alta rentabilidad diagnóstica en pacientes con hemoptisis con antecedentes de tabaquismo y mayores de 40 años.

NEUMONOLOGÍA

